



Anatomia da veia cefálica de macaco-prego (*Sapajus libidinosus*, SILVA JUNIOR, 2002) aplicada à venopunção

Ana Yasha Ferreira de La Salles^{1*}, Rômulo Freitas Francelino Dias¹, José Rômulo Soares dos Santos¹, Gildenor Xavier Medeiros¹, Danilo José Ayres de Menezes¹

RESUMO: Os macacos-prego da espécie *Sapajus libidinosus* são conhecidos como os macacos mais robustos e inteligentes do Novo Mundo e a escassez de dados disponíveis na literatura sobre a sua anatomia tem gerado prejuízos na execução de procedimento para tratamentos veterinários apropriados. Este trabalho objetivou descrever a veia cefálica do macaco-prego, a qual é comumente usada na venopunção em animais domésticos e no homem, visando sua indicação para protocolos de venopunção. Para tanto, foram utilizados dez cadáveres de macaco-prego (*Sapajus libidinosus*) pertencentes ao Laboratório de Anatomia Veterinária da UFCG, que tiveram seu membro torácico dissecado para identificação e localização da veia cefálica e de seus vasos formadores. Foi observado que a veia cefálica, nesta espécie, ascende ao longo da superfície cranial do antebraço, formando anastomose na fossa cubital com a veia braquial, une-se à veia axilar, formando a veia subclávia. Apresenta-se de fino calibre e relativamente móvel, sendo um vaso alternativo para protocolos de venopunção, entretanto, mostrando-se de difícil acesso. No entanto, faz-se necessário avaliar os métodos de contenção e os materiais disponíveis para que esta veia venha a ser uma escolha viável para venopunção.

Palavras-chave: primatas, injeção intravenosa, clínica veterinária

Anatomy of the cephalic monkey-nail vein (*Sapajus libidinosus*, SILVA JUNIOR, 2002) applied to venipuncture

ABSTRACT: The capuchin monkeys of the species *Sapajus libidinosus* are known as the most robust and intelligent New World monkeys and the paucity of data available in the literature about their anatomy has generated losses in the execution procedure for appropriate veterinary treatment. This study aimed to describe the cephalic vein of the capuchin monkey, which is commonly used in venipuncture in domestic animals and at the man, aiming his indication to venipuncture protocols. Therefore, were used ten corpses of capuchin monkey (*Sapajus libidinosus*) belonging to the Veterinary Anatomy Laboratory UFCG, who had their forelimb dissected to identify and locate the cephalic vein and their formation vases. It was observed that the cephalic vein, in this species, ascends along the higher surface of the forearm, forming anastomoses in the cubital fossa with brachial vein, joins the axillary vein, forming the subclavian vein. It presents small-caliber and relatively mobile, being one alternative vase for venipuncture protocols, however, being difficult to access. However, it is necessary to evaluate the containment methods and materials available for this vein will be viable choice for venipuncture.

Keywords: primates, intravenous injection, veterinary clinic

INTRODUÇÃO

Os macacos-prego (*Sapajus libidinosus*) são animais pertencentes à família *Cebidae* da ordem *Primates*, sendo conhecidos como os macacos mais robustos e inteligentes do Novo Mundo (DINIZ, 1997). Onívoros generalistas, alimentam-se tanto no solo como em árvores, adaptando-se a diferentes ambientes e compondo sua dieta com diferentes itens, principalmente frutos, desempenhando um importante papel como dispersores de sementes (BICCA-MARQUES et al., 2006). O fato de poderem ser mantedores e/ou transmissores de

patógenos para os animais domésticos e seres humanos mostra, adicionalmente, a atenção que estes animais merecem.

Como primata neotropical, apresenta-se com vasta distribuição no continente sul-americano. Pode ser encontrado nas regiões que vão da Colômbia à Venezuela, do nordeste ao sudeste do Brasil, passando pelo bioma cerrado até a caatinga, estando presente na maioria dos estados brasileiros e no norte da Argentina (AVERSI-FERREIRA et al., 2005). Devido a isso e também pelo fácil manuseio e

a facilidade de reprodução em cativeiro, o gênero vem sendo utilizado em diversas pesquisas, dada a sua proximidade filogenética com a espécie humana, servindo de modelo biológico em experimentos aplicados a essa espécie, com ampla variedade de pesquisas biomédicas.

Para uma correta manutenção de animais em cativeiro, o conhecimento da anatomia é fundamental e imprescindível, o que vem gerando o desenvolvimento de pesquisas com espécies silvestres. Uma realidade que não se pode negar é o fato de que a Clínica Médica Veterinária tem se deparado com primatas não humanos acometidos por traumas pós-acidentes, necessitando de intervenção cirúrgica ou tratamento ambulatorial, os quais são dificultados pela escassez de dados disponíveis na literatura mundial sobre a anatomia da espécie, gerando prejuízos na execução de procedimento para o tratamento apropriado.

Este fato ressalta a importância de se conhecer a morfologia da espécie, para que o Médico Veterinário possa intervir de forma mais precisa no tratamento desses animais. Dentre as estruturas anatômicas relevantes no cotidiano da clínica veterinária, o conhecimento das veias é de fundamental importância para coleta de sangue, ou mesmo, para infusão de substâncias, tais como solução fisiológica de NaCl 0,9% para fluidoterapia, anestésicos, ou outros medicamentos.

As técnicas de venopunção são bastante variáveis dependendo da espécie animal a ser submetida. Tal variação é ainda maior em animais silvestres, nos quais muitos ainda não dispõem de descrições anatômicas satisfatórias de sua vascularização periférica, dificultando o trabalho dos profissionais que se aventuram em realizar a técnica de venopunção sem o conhecimento adequado.

Diante disso, o objetivo desse trabalho foi descrever a anatomia da veia cefálica do macaco-prego (*Sapajus libidinosus*), correlacionando-a clinicamente, comparando os resultados com a literatura de outros primatas humanos e não humanos, assim como de mamíferos domésticos.

MATERIAL E MÉTODOS

O estudo foi conduzido no Laboratório de Anatomia Veterinária da Unidade Acadêmica de Medicina Veterinária do Centro de Saúde e Tecnologia Rural (CSTR) da Universidade Federal de Campina Grande (UFCG), Campus de Patos - PB.

Foram usados 10 macacos-prego (*Sapajus libidinosus*) adultos, machos e fêmeas, com diferentes históricos de óbito, doados pelo CETAS/IBAMA/PB ao Laboratório de Anatomia Veterinária (CSTR) da Universidade Federal de

Campina Grande (UFCG). Os protocolos metodológicos foram aprovados pelo Ministério do Meio Ambiente, por meio do Sistema de Autorização e Informação em Biodiversidade-SISBIO (Nº 43466-1) do Instituto Chico Mendes-ICMBio, bem como pelo comitê de Ética no Uso de Animais-CEUA, da UFCG, sob protocolo CEP/UFCG Nº 174/2014.

Os cadáveres mantiveram-se fixados e conservados em solução aquosa de formol a 10%, armazenados em recipientes plásticos tampados para evitar a evaporação do formol.

Os animais foram retirados do formol e lavados em água corrente pelo período de 24 horas antes de iniciar a dissecação. O membro torácico foi dissecado com identificação e descrição da veia cefálica, como veia passível de venopunção, assim como de seus vasos formadores. Para tanto, os animais foram dissecados com auxílio de bisturi nº 4, equipado com lâmina nº 24, tesoura ponta romba e pinças anatômicas e de dente de rato, rebatendo-se a pele e tela subcutânea, tomando-se cuidado para preservar as veias superficiais da região.

Foi realizada uma incisão longitudinal na face medial dos membros torácicos, desde a linha mediana ventral até a região metacarpofalangiana. Nestas regiões, foram promovidas novas incisões, circundando toda a extremidade do membro.

A pele do animal foi rebatida, dissecando-se com bisturi e/ou divulsionando-se com tesoura, com auxílio da pinça dente de rato, iniciando a dissecação a partir da incisão inicial. Após a pele da região totalmente solta, seguiu-se com a dissecação dos vasos.

Durante o processo de dissecação para identificação e descrição da veia cefálica, foi observada a quantidade de tecido conjuntivo frouxo ao redor desta, com simples inspeção visual, para posterior inferência da estabilidade no ato da venopunção.

Dependendo do calibre, da quantidade de tecido conjuntivo circundante, da localização, comprimento, profundidade e percurso, foi analisado a viabilidade do vaso para os procedimentos de punção.

No decorrer da dissecação, os resultados obtidos foram documentados com câmera fotográfica digital, e, posteriormente, descritos e comparados com dados da literatura, acerca de primatas humanos e não humanos, assim como de mamíferos domésticos.

RESULTADOS E DISCUSSÃO

Em todos os animais observados a rede venosa dorsal da mão apresenta-se como principais ramos

formadores da veia cefálica no macaco-prego, à semelhança dos humanos (MARTINI et al., 2009) e diferente do observado em cães, no qual a veia cefálica recebe a veia cefálica acessória e as veias digitais palmares (DONE et al., 2010).

A veia cefálica do macaco-prego (*Sapajus libidinosus*) ascende ao longo da superfície cranial do antebraço (Figura 2), superficial ao músculo extensor radial do carpo, formando anastomose na fossa cubital com a veia braquial através da veia cubital transversa (Figura 3). Em humanos há diferença relacionada à nomenclatura atribuída a essas veias, como a veia braquial denominada de veia basilíca e veia intermédia do cotovelo (MARTINI et al., 2009), que na *Nomina Anatomica Veterinaria illustrada* (SCHALLER, 1999) é descrita como veia cubital transversa. A partir da fossa cubital, a veia cefálica passa superficialmente ao longo da margem lateral do músculo bíceps braquial, recebendo ramos deste músculo e da cabeça medial do músculo tríceps braquial. Percorre a região do ombro, faz anastomose com a veia linguofacial (Figura 1) e une-se à veia axilar, formando a veia subclávia, a qual segue em direção ao tórax, semelhante ao descrito em humanos (DÂNGELO & FATTINI, 2007; NETTER, 2011) e diferente do observado em cães e gatos, no qual a veia cefálica desemboca na veia jugular externa.

Em *Sapajus libidinosus*, foi observado que se trata de uma veia de fino calibre e relativamente

móvel, não adequada para venopunção na coleta de sangue e administração de fármacos. Aspectos distintos são relatados quanto aos cães e gatos, nos quais a veia é descrita como de eleição para procedimentos de fluidoterapia, administração de fármacos e coleta de sangue em animais de maior porte que permitam o acesso (LOPES, 2007), e também em humanos que, embora qualquer veia do membro superior que apresente condições para coleta possa ser puncionada, as veias ulnar mediana e cefálica são as mais frequentemente utilizadas, entretanto, a veia cefálica é a mais propensa à formação de hematomas e pode ser dolorosa ao ser puncionada (SBPC, 2010).

Apesar dos aspectos analisados em macacos-prego, Carneiro et al. (2014) em inquérito sorológico para *Toxoplasma gondii* em mamíferos neotropicais mantidos no Centro de Triagem de Animais Silvestres em Goiânia, GO, na coleta de todas as amostras biológicas (sangue), utilizou como uma das vias de venopunção, a veia cefálica. Há ocorrência, ainda, da utilização da veia cefálica para coleta de sangue em catetos (*Tayassu tajacu*) (ALMEIDA et al., 2011), bicho preguiça (*Bradypus variegatus*) (RAMOS, 2007), e animais do gênero *Dasyprocta* (BAAS et al., 1976; QUEIROZ et al., 1996), no entanto, Pachaly et al. (2000), em estudo realizado em 158 animais da família *Dasyproctidae*, verificou que as veias cefálicas além de possuírem um calibre pequeno, também rompem facilmente.

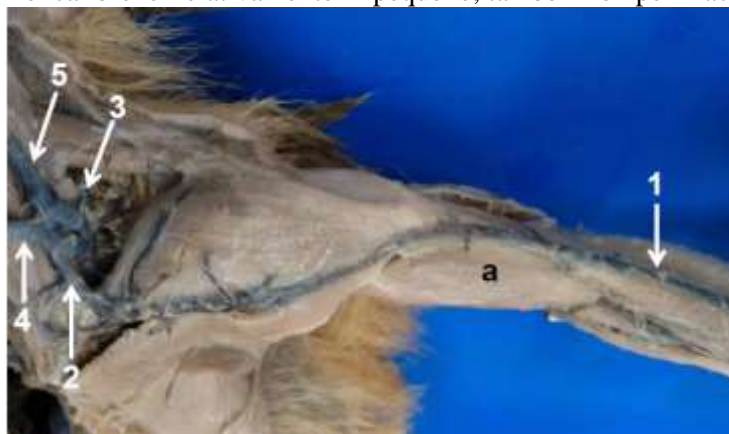

Figura 1. Vista cranial da região do braço e antebraço e vista ventro-lateral do pescoço de macaco-prego (*Sapajus libidinosus*), destacando a veia cefálica (1), anastomose com a veia linguofacial (2), veia omobraquial (rompida) (3), veia linguofacial (4), veia maxilar (5), e músculo bíceps braquial (a)

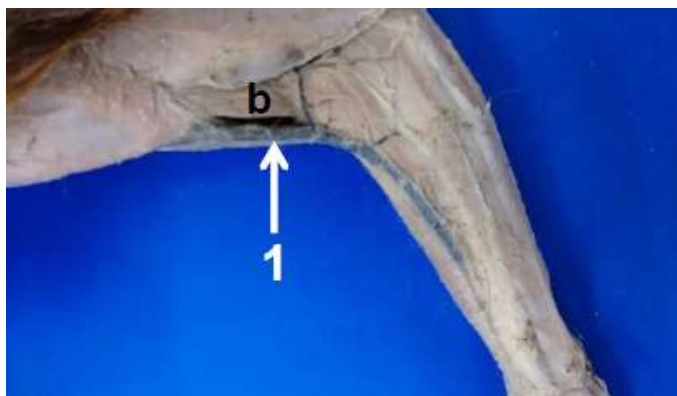


Figura 2. Vista lateral da região do braço e antebraço de macaco-prego (*Sapajus libidinosus*), destacando a veia cefálica (1) e o músculo braquial (b)

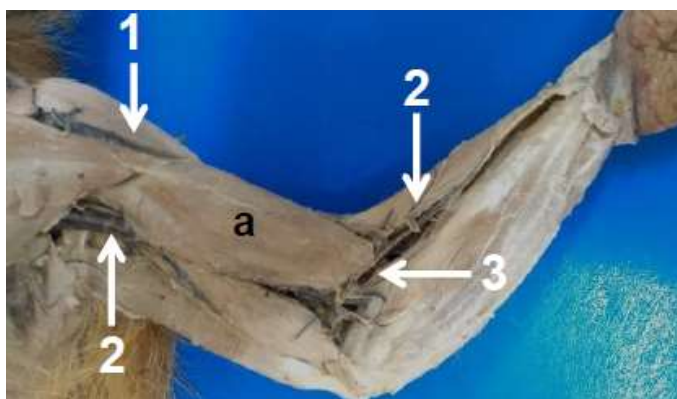


Figura 3. Vista medial da região do braço e antebraço de macaco-prego (*Sapajus libidinosus*), destacando a veia cefálica (1), veia basílica (2), veia cubital transversa (3) e o músculo bíceps braquial (a)

CONCLUSÃO

Conclui-se que a veia cefálica em macaco-prego apresenta-se de fino calibre e relativamente móvel, não sendo, portanto, a mais indicada para protocolos de venopunção, seja em coleta de sangue ou administração de fármacos. Devido ao maior cuidado atribuído aos animais silvestres quanto à contenção e manipulação, as veias do membro torácico não são as de eleição para este fim, por manter-se próxima à zona de perigo ao técnico de manejo ou médico veterinário. No entanto, faz-se necessário avaliar os métodos de contenção e os materiais disponíveis para que seja realizada a melhor escolha.

REFERÊNCIAS BIBLIOGRÁFICAS

ALMEIDA, A.M.B; NOGUEIRA-FILHO, S.L.G.; NOGUEIRA, S.S.C.; MUNHOZ, A.D. Aspectos hematológicos de catetos (*Tayassu tajacu*) mantidos em cativeiro. **Pesquisa Veterinária Brasileira**, Seropédica, v.31, n.2, p.173-177, 2011.

AVERSI-FERREIRA, T. A.; LIMA-E-SILVA, M. S.; PEREIRA-DE-PAULA, J.; GOUVÊIA-E-SILVA, L. F.; PENHA-E-SILVA, N. Anatomia comparativa dos nervos

do braço de *Cebus apella*. Descrição do músculo dorsoepitrocLEAR. **Acta Scientiarum, Biological Science**, Maringá, v.27, n.3, p. 291-296, 2005.

BAAS, J.E.; POTKAY, S.; BACHER, J.D. The agouti (*Dasyprocta* sp.) in biomedical research and captivity. **Laboratory Animal Science**, Estados Unidos, v.26, n.5, p.788-800, 1976.

BICCA-MARQUES, J.C.; SILVA, V.M.; GOMES, D.F. **Ordem Primates**. cap.5. p.101-148. In: REIS, N.R.; PERACCHI, A.L.; PEDRO, W.A.; LIMA, I.P. (Eds.). Mamíferos do Brasil. Londrina: UEL, 2006. 439p.

CARNEIRO, B. F.; MIRANDA, M. M.; SILVEIRA NETO, O. J.; LINHARES, G. F. C.; ARAÚJO, L. B. M. Inquérito sorológico para *Toxoplasma gondii* em mamíferos neotropicais mantidos no centro de triagem de animais silvestres. **Revista de Patologia Tropical**, Goiânia, v.43, n.1, p.69-78, 2014.

DÂNGELO, J.G.; FATTINI, C.A. **Anatomia humana, sistêmica e segmentar**. 3 ed. São Paulo: Atheneu, 2007. 708p.

DINIZ, L.S.M. **Primates em cativeiro: manejo e problemas veterinários, enfoque para espécies neotropicais**. São Paulo: Ícone, 1997. 195p.

- DONE, S.H.; GOODY, P.C.; EVANS, S.A.; STICKLAND, N.C. **Atlas colorido de anatomia veterinária do cão e do gato**. 2. ed. Rio de Janeiro: Elsevier, 2010. 544p.
- LOPES, R.J. Gênio da Selva. **Scientific American Brasil**, São Paulo, v.3, n. 27, p.24-32, 2004.
- MARTINI, F.H.; TIMMONS, M.J.; TALLITSCH, R.B. **Anatomia humana + atlas do corpo humano**. 6. ed. Porto Alegre: Artmed, 2009. 1100p.
- NETTER, F. H. **Atlas de anatomia humana**. 5.ed. Rio de Janeiro: Elsevier, 2011. 532p.
- PACHALY, J R.; ACCO, A.; LANGE, R.R.; NOGUEIRA, T.M.R.; NOGUEIRA, M.F.; CIFFONI, E.M.G. **Rodents**. In: FOWLER, M.E.; CUBAS, Z.S. (eds.) *Biology, Medicine and Surgery of South American Wild Animals*. Estados Unidos: Iowa State University Press, 2001. cap.23, p.225 - 237.
- QUEIROZ, P.V.S.; REIS, R.K.; GOLDBARG, M.; SOUSA, M.S.N. Aspectos hematológicos das cutias (*Dasyprocta primnolopha*) da região do semi-árido nordestino. In: Congresso Panamericano de Ciências Veterinárias, 15, 1996, Campo Grande. **Anais...** Campo Grande: 1996. p.67.
- RAMOS, F.F. **Perfil hematimétrico e identificação da hemoglobina do bicho preguiça *Bradypus variegatus***. Dissertação de Mestrado Recife: UFPE, 2007. 82p.
- SBPC. **Recomendações da sociedade brasileira de patologia clínica/Medicina laboratorial para coleta de sangue venoso**. 2.ed. Barueri: Minha Editora, 2010. 130p.
- SCHALLER, O. **Nomenclatura anatômica veterinária ilustrada**. São Paulo: Manole, 1999. 614p.